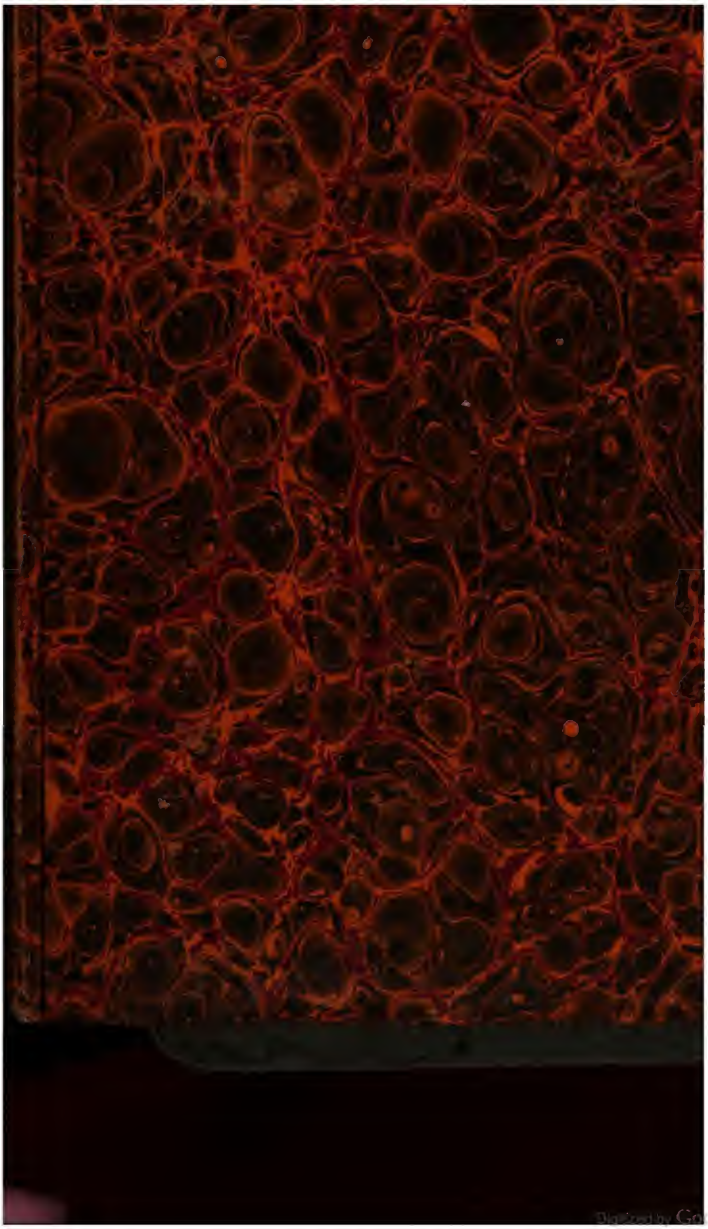
Digitized by Google

MENTEM ALIT ET EXCOLIT

K.K. HOFBIBLIOTHEK
ÖSTERR. NATIONALBIBLIOTHEK

58.F.22

Digitized by Google

58. F-22.

Digitized by Google

Beobachtungen

über die organischen

Veränderungen im Auge

nach

Staaroperationen

von

Wilhelm Soemmerring.

Med. et Chirurg. Dr.

Mit drei Steindrucktafeln.

Frankfurt a/M.

Druck und Verlag von Wilhelm Ludwig Wesché.

1828.

Digitized by Google

Digitized by Google

Meinem

hochverehrten und innigst geliebten

Vater

Samuel Thomas von Soemmerring

am 7ten April 1828

dem festlichen Tage seines

fünfzigjährigen Doctorjubiläums

überreicht.

Digitized by Google

KAISERLICHE KÖNIGLICHE
WIEN
HOFBIBLIOTHEK

Digitized by Google

Wenn zahlreiche Verehrer und Freunde, nahe und ferne, heute an festlichem Tage sich drängen, Dir Zeichen ihrer Liebe und Achtung darzubringen; so darf ich, der in Dir ausser dem Lehrer auch den besten, den liebevollsten der Väter zu verehren das Glück hat, nicht unterlassen, wenigstens durch eine kleine Gabe zu zeigen, wie es mein eifriges Bestreben sey, Dich zu erfreuen, Deiner immer würdiger zu werden.

Digitized by Google

Sollten diese Beobachtungen der Umgestaltung des operirten Staarauges vielleicht einiges Neue und Brauchbare enthalten, so verdanken sie es hauptsächlich Deiner Anweisung im sorgfältigen, genauen Untersuchen mit steter Berücksichtigung der nach dem Tode eingetretenen Veränderungen des lebenden Organismus.

Du hast nicht nur des Auges wundervollen Bau, mit wahrhaft Albini-

Digitized by Google

schem Geiste, vollendet dargestellt; sondern auch diesen göttlichen Sinn in vielen Deiner Werke zur Erforschung neuer Wahrheiten anzuwenden gelehrt, und Deine besondere Vorliebe für alles, was Licht und Auge betrifft, theiltest Du schon frühe mir mit!

Der gütige Erhalter aller Dinge bewahre Dein körperlich und geistig Auge noch recht lange, wie bisher, in der seltenen Klarheit und Kraft, bis es end-

Digitized by Google

lich, wenn es hier am Abend sich friedlich geschlossen, jenseits, wo wir uns alle wieder finden, in ewig ungetrübtem Lichte am neuen Morgen zum heiteren Schauen erwacht!

Digitized by Google

Die Augenheilkunde ist in neuern Zeiten mit grosser Vorliebe gepflegt und bearbeitet worden, und dadurch nicht nur zu einem so hohen Grade der Ausbildung gelangt, dass sie sich kühn jedem andern besondern Zweige der Heilkunst zur Seite stellen kann; sondern sogar vielleicht im Einzelnen schon an Ueberbildung zu leiden anfängt. Dieses zeigt sich unter andern auch bei dem wohl am ausführlichsten bearbeiteten Capitel vom grauen Staare, welches für sich allein, eine eigene nicht unbedeutende Literatur aufzuweisen hat.

Der operative Theil und namentlich der Rangstreit der verschiedenen Operationsmethoden des-

Digitized by Google

selben, die als Depression, Extraction, Reclination, Keratonyxis oder als Discission aufgeführt werden und wovon immer eine die andere zu verdrängen suchte, lassen doch am Ende nur das Resultat übrig, dass jede nach richtiger Indication mit Geschicklichkeit verrichtet, zum Ziele führen kann. Auch die mancherlei Arten des grauen Staares sind bekanntlich oft nur nach geringen und unwesentlichen Abweichungen, welche bloss im äussern Ansehen in Farbe oder Form liegen, unterschieden, weitläuftig aufgezählt und eigens benannt worden; dass aber dennoch neue Beobachtungen auch auf diesem scheinbar schon ganz bekannten Felde zu machen übrig seyen, hoffe ich durch eine Reihe von Untersuchungen von Augen darzuthun, an welchen der Staar vor längerer oder kürzerer Zeit operirt worden ist. Obgleich ich sie mit den hinzugefügten Bemerkungen nur als Fragmente betrachte, so glaube ich doch diese Gelegenheit zur Bekanntmachung benutzen zu können.

Hat doch selbst Scarpa [1]) nur drei von ihm operirte und nach dem Tode untersuchte Augen

[1]) Malattie degli occhi, p. 237.

Digitized by Google

angeführt, wobei er den Staar mehr oder weniger resorbirt fand, um von der damals vorzugsweise beliebten Extraction wieder abzugehen, und statt ihrer seiner Reclinationsmethode fast allgemeinen Eingang zu verschaffen! und worauf beruht anders die Keratonyxis, die Discissionsmethode durch Cornea oder Sclerotica, als auf Beobachtung dieser Resorbtion des Staares?

Auffallend war es mir daher, dass sowohl in ältern als neuern Werken im Ganzen nur sehr wenige Fälle von genauen Sectionen operirter Staar-Augen aufgezeichnet sind, und dass selbst in diesen meist von keiner sonstigen organischen Veränderung, sondern nur von der Resorbtion der Linse die Rede ist. Zum Beispiel:

Acrel [1]) deprimirte einem Bauer an beiden Augen den Staar. Am linken zerstörte rheumatische Entzündung das Gesicht wieder, und einige Zeit darauf starb derselbe. „Ich untersuchte," sagt Acrel, „das gesunde Auge, woran er nach „der Operation so gut gesehen hatte, und fand

[1]) Chirurgische Vorfälle. Aus dem Schwedischen übers. von Murray, Bd. I. p. 109.

Digitized by Google

„die niedergedrückte Cristalllinse vollkommen „aufgelöst und verschwunden. Die Haut der „Glasfeuchtigkeit (Hyaloidea) war an der Ver„tiefung für die Cristalllinse etwas uneben, aber „doch klar.“

Earle[1]) operirte einem blindgebornen Knaben von 17 Jahren einen flüssigen Staar durch die Sclerotica; es entstand starke Entzündung, doch ward das Gesicht vollkommen hergestellt und die Pupille rein. Nach fünf Monaten starb er wassersüchtig. Im geöffneten Auge fand sich kein Rest mehr vom Staar, die Pupille war rein und rund, und der Raum, den der Staar eingenommen hatte, war mit schön durchsichtiger Glasfeuchtigkeit gefüllt. Kaum eine Spur der Narbe in der Sclerotica war zu sehen.

Abbildungen solcher nach dem Tode geöffneter Augen kenne ich gar keine, und habe daher alle von mir bis jetzt beobachteten Fälle mit möglichster Treue und Sorgfalt darzustellen mich bemüht.

---

[1]) Account af a new mode af operating cataract. 1801. Siehe Himly ophthalmologische Bibliothek. Bd. I. St. 1. p. 146.

Digitized by Google

Man ist gewohnt, die Krankheiten des Auges mehr im Leben zu betrachten und nach äusseren Symptomen zu unterscheiden; daher sind sicher auch manche, selbst nicht gar seltene, pathologische Veränderungen, die tiefer im Innern des Auges ihren Sitz haben, noch unvollständig oder wenig bekannt. So sah ich zum Beispiel in Wien, in der Sammlung meines unvergesslichen Lehrers, des Herrn Professors Beer, zwei Fälle, wo die Retina verknöchert war; sie bildete gleichsam eine hohle Schaale, ohne dass die Form der übrigen Theile des Auges bedeutend gelitten hätte. Die Verknöcherung hatte hinten, im Umfange des Centralloches, welches aber ganz vollkommen offen geblieben war, angefangen, indem von hieraus, wie von dem Ossificationspunkte des Scheitelbeines eines Kinderschädels, die Knochenstrahlen nach dem Rande der Netzhaut liefen. Die Augen litten lange an gichtischer Entzündung, und waren, wie sich von selbst versteht, amaurotisch. Ferner besitze ich ein Auge einer weissen Büffelkuh, an dem sich ganz eigne krause, flockige Protuberanzen der Ciliarprocesse zeigen, was vielleicht Folge von Varicosität derselben ist, und bei Menschen wohl auch vorkömmt.

Digitized by Google

So wie man erst in Walthers [1]) trefflicher Abhandlung die Entstehung und Ausbildung der Staare durch Entzündung des Linsensystems pathologisch befriedigend dargestellt findet, so ist auch das gewiss doch nicht unwichtige Capitel vom Nachstaar zuerst von Adam Schmidt [2]) eigens abgehandelt worden, und wie mir aus meinen Beobachtungen hervorzugehen scheint, hat selbst er dessen Entstehung zu einseitig betrachtet, gerade weil er der genauen Untersuchung desselben nach dem Tode ermangelte, die uns allein über die im Innern des Auges, im Linsensystem, dabei statt findenden Veränderungen sichern und vollständigen Aufschluss geben kann.

Oft hängt der eigentliche Endzweck der Operation, die mehr oder minder gute Herstellung des Gesichts, erst von der richtigen Erkenntniss und Hebung des sogenannten Nachstaares ab.

Auch darüber gewähren hoffentlich folgende Beobachtungen einigen neuen Aufschluss.

---

[1]) Abhandlungen aus dem Gebiete der praktischen Medicin, besonders der Chirurgie und Augenheilkunde. Landshut, 1810.

[2]) Ueber Nachstaar und Iritis nach Staaroperationen. Wien, 1801.

Digitized by Google

Es liegen wohl mehrere sehr natürliche Ursachen zum Grunde, weshalb die Untersuchungen kranker Augen nach dem Tode zu den Seltenheiten gehören.

Erstens hat fast keine Augenkrankheit, als solche, einen unmittelbaren Tod zur Folge; sie können daher an Leichen meistens nur zufällig vorkommen, und werden dann gar leicht übersehen.

Zweitens ist das Auge, zumal seine durchsichtigen Theile, so schnellen Veränderungen nach dem Tode unterworfen, dass man nur mit genauer Berücksichtigung aller Umstände, welche seine Form, Durchsichtigkeit und Mischungsverhältnisse umändern, auf den Zustand im Leben zurück schliessen kann.

Drittens endlich hat man nicht immer Gelegenheit, das Auge so bald nach dem Tode und mit der Muse und Genauigkeit öffnen zu können, welche sein zarter Bau erfordert, um nicht beim Untersuchen selbst zerstört zu werden.

Die abgebildeten Augen bewahre ich schon längere Zeit in Weingeist auf, und habe sie daher

Digitized by Google

auch oftmals mich besuchenden fremden und hiesigen Aerzten gezeigt; ich nenne unter jenen nur meinen verehrten Lehrer, Herrn Hofrath Himly, aus Göttingen, der mich schon längst zur Bekanntmachung freundschaftlichst aufmunterte, Sir William Adams, aus London, und Jules Cloquet [1]), aus Paris, welcher letztere ihrer selbst öffentlich Erwähnung that.

Meinen Freunden und Collegen, den Doctoren Emden, Mappes, Müller, Pfefferkorn, Reuss und Stiebel las ich schon 1822 einige Bemerkungen über die beiden ersten, hier zunächst folgenden Beobachtungen vor, und fühle mich noch besonders verpflichtet, den Herren Doctoren Emden und Stiebel für die gütige Mittheilung der weiter unten erwähnten, mir zur Untersuchung überlassenen Augen öffentlich meinen Dank zu sagen.

---

[1]) J. Cloquet, an in curanda oculi suffusione lentis extractio hujus depressione praestantior, p. 5. Parisiis, 1824.

Digitized by Google

Erste Beobachtung.

Im Mai 1814 untersuchte ich das linke Auge eines vier und dreissigjährigen Mannes, an dem Herr Melchior, aus Giessen, vor einem halben Jahre den grauen Staar reclinirt hatte. Es folgten keine bedeutenden Zufälle nach der Operation, und der Erfolg war so gut, dass er vom eilften Tage an sein Auge wieder gebrauchen und bald mit Hülfe einer Staarbrille grossen Druck lesen konnte; er hatte auffallend grosse, hervorstehende, hellblaue Augen, man sah auf den ersten Blick keinen Unterschied zwischen beiden.

Bei näherer Betrachtung des operirten Auges zeigte sich die Pupille desselben bei gleichem Lichtgrade etwas weiter geöffnet, als im andern, doch nicht minder beweglich; die Iris erschien nicht eben, sondern etwas concav; das heisst: nach hinten gleichsam trichterförmig eingesunken, wodurch die vordere Augenkammer grösser wurde, und das Auge einen eignen wässrigen Blick, einen Ausdruck von Schaffheit erhielt.

Digitized by Google

Auffallend war eine gewisse zitternde Bewegung der Iris; bei dem Hin- und Herblicken des Auges schwankte sie nämlich von vornen nach hinten; dieses sah man besonders deutlich an der untern Hälfte derselben, jedoch nicht im mindesten am rechten Auge, welches bis zum Tode vollkommen gesund blieb.

Acht und ein halbes Jahr nach der Operation starb der Mann an allgemeiner Wassersucht.

Ich untersuchte das linke Auge den 7ten Juli 1822, kaum 24 Stunden nach dem Tode. Zuerst betrachtete ich es im Profil unter Wasser, einem einfachen Mittel, um die Refraction der Cornea aufzuheben und dadurch die wahre Lage der Iris im ungeöffneten Auge zu sehen.

Auf diese Art erkannte ich deutlich, dass die Iris nicht, wie in einem gesunden Auge unter Wasser betrachtet, vollkommen plan ausgespannt, sondern merklich trichterförmig nach hinten vertieft erschien. Die Narbe des Einstichs der Staarnadel war eine und eine halbe Linie von der Cornea entfernt, schwer zu erkennen; sie erschien von aussen als ein dunkleres Fleckchen,

Digitized by Google

und war etwas durchscheinender, als die übrige Sclerotica; von innen war sie kaum eine Linie von der Grenze der Retina entfernt, und auf dem Faltenkranz der Choroidea nicht zu unterscheiden.

Bei vorsichtiger Durschneidung des Augapfels in eine vordere und hintere Hälfte, floss der Humor vitreus sogleich aus; er war vollkommen hell und klar, allein ungewöhnlich flüssig, wie bei wahrer Synchysis, was wohl mit dem allgemein hydropischen Zustande des ganzen Körpers zusammen hing. Ich sah keine Linse, und glaubte, sie sey vollkommen durch die Resorbtion verschwunden; man sah die ganze Fläche der Uvea rein schwarz, nur auf den Ciliarfortsätzen nach unten und aussen lag ein graulich weisses Körperchen von der Grösse eines Mohnsaamens, welches ich für einen kleinen Rest der zusammengerollten Linsencapsel hielt, der daselbst leicht von der durchsichtigen Glashaut zurückgehalten wurde. Ich zeichnete nun sogleich die vordere Hälfte des Auges, ohne etwas weiter von der Linse oder deren Capsel zu sehen, und legte es in starken Weingeist. [1])

[1]) Tab. I. Fig. 1.

Digitized by Google

Zu meinem grossen Erstaunen fand ich am andern Tage an der Stelle der Capsel zwei weisslich getrübte halbmondförmige membranöse Segmente, ausgezeichnet durch eine gelbweisse, wulstige, käseartige Substanz, welche über die Hälfte der Uvea verdeckte.

Das obere kleinere Segment reichte nicht ganz bis zum Rande der Pupille; das untere grössere ragte etwas darüber hinaus, doch so, dass sie fast ganz frei blieb; sie waren an dem innern geraden Rande rein und scharf begränzt, an ihrem äussern ringförmigen, wulstigen Rande aber, durch die durchsichtige Zonula Zinnii befestigt. Ich zweifelte daher nicht länger, dass es Reste der Linsencapsel selbst seyen, welche sich erst im Weingeiste getrübt hätten und von mir früher übersehen worden wären. Sie waren nur am Rande durch die Zonula Zinnii befestigt und schwebten übrigens frei vor der Uvea, mit der sie keinen Zusammenhang hatten; also können es keine durch Iritis erzeugte plastische Ausschwitzungen seyn, da diese ohnehin hier nicht statt fand.

Der mittlere Theil der Capsel ward wahrscheinlich der Pupille gegen über durch die Na-

Digitized by Google

del gefasst, auf beiden Seiten losgerissen und an die gewöhnliche Stelle nach aussen und unten in den Glaskörper niedergedrückt, wo gerade das weisse Röllchen lag; die Kleinheit desselben zeigt zwar, dass dieses Capselstück während der 8 Jahre etwas, doch wenig resorbirt worden sey; eine Bestätigung für Beer's Behauptung, dass die Capsel sich sehr schwer auflöse. Die Staarlinse selbst scheint dagegen ganz aufgelösst und durch Aufsaugung verschwunden. Die erst völlig durchsichtigen, gallertartigen, dann wie Eiweiss geronnenen Wülste waren wohl kein Rest der Staarlinse, da Fragmente derselben schwerlich so klar geblieben wären; doch darüber im nächsten Falle mehr.

Es bestand in diesem Auge fast gar keine Scheidewand zwischen der wässerigen und Glasfeuchtigkeit, welche daher auch ganz dünne und fast eben so flüssig, als jene geworden war; der Pupille gegen über zeigte sich selbst unter Weingeist keine Spur von Hyaloidea; daher rührte wohl das am lebenden Auge auffallende Schwanken der Iris, welche frei im Wasser schwebte und von hinten weder durch die Linsencapsel, noch die Hyaloidea unterstützt wurde. Bei der

Digitized by Google

allgemeinen hydropischen Anlage mag auch der Staar mehr flüssiger oder doch sehr weicher Natur gewesen seyn, daher die leichten Folgen der Operation, die vollkommene Resorbtion, das gute Gesicht.

Die durch die Hornhaut regelmässig gebrochenen Strahlen drangen bis zur Netzhaut durch eine homogene wasserhelle Feuchtigkeit, und durch keine trüben Mittel weiter verdunkelt oder abgelenkt, formirten sie ein reines Bild der Gegenstände auf der Retina.

Zweite Beobachtung.

Ich war nun begierig, ähnliche Beobachtungen zu wiederholen, und bald bot sich mir eine Gelegenheit dar, ein Auge zu untersuchen, an dem ich 13 Monate zuvor die Reclination gemacht hatte.

Bei einem drei und achtzigjährigen Manne nämlich waren in Folge eines allgemeinen, schon weit vorgerückten Marasmus auf beiden Augen Staare entstanden. Ich reclinirte mittelst der Bee-

Digitized by Google

rischen geraden Nadel den Capsellinsenstaar des zuerst erblindeten rechten Auges [1]), den 27sten Juli 1821, in Gegenwart meines geliebten, mir ewig unvergesslichen Schwiegervaters, des seeligen Geheimeraths Wenzel. Die, wie ich erwartet hatte, besonders harte Staarlinse wich der Nadel leicht und wurde sammt dem mittleren Theile der schwach getrübten Capsel, welcher sich mit lostrennte, in den Boden des Auges versenkt. Die Pupille war grösstentheils rein, und Patient sah ziemlich gut; doch versprach ich mir wenig Erfolg. Schon die Operation war durch den stark vorwärts gekrümmten, ganz steifen Nacken und die Unbehülflichkeit des Kranken bedeutend erschwert worden; überdem stellte sich ein heftiger, mit Würgen verbundener chronischer Husten, der schon längst jedem Mittel widerstanden, bei dem Essen regelmässig ein; eine alte, mit Sarcocele verbundene Hernia und einen kürzlich erst entstandenen schmerzhaften Prolapsus ex ano nicht zu rechnen.

Dem ungeachtet erfolgten gar keine bedeutenden Zufälle am Auge; es entstand nur eine

[1]) Tab. I. Fig. 2.

Digitized by Google

leichte Röthe, die aber ohne besonderen Schmerz oder Lichtscheue blieb; Patient liess das Auge nicht einmal geschlossen, und klagte nie über dasselbe, beständig nur über die übrigen, blöss palliativ zu erleichternden Umstände. Ich fand daher auch keine Indication zu irgend einer besondern Behandlung des operirten Auges, welches nach ein paar Wochen ganz gut aussah; die Pupille erschien rund und völlig rein, bis auf einige nur schwer zu erkennende grauliche Fädchen; doch war das Gesicht noch ziemlich schwach, er unterschied nur stark beleuchtete grössere Gegenstände.

Nach einigen Monaten hatte es sich so weit gebessert, dass er die Gegenstände im Zimmer und Menschen auf der Strasse ganz gut ohne Brille erkannte; genaue Versuche liessen sich indessen, wegen äusserster Stumpfheit des Patienten, nicht wohl anstellen; er starb etwa dreizehn Monate nach der Operation an vollkommenem Marasmus, und 36 Stunden nach dem Tode untersuchte ich das Auge.

Auf der Hornhaut zeigte sich ein breiter Arcus senilis; die Einstichsststelle erschien wie

Digitized by Google

ein rautenförmiger, etwas dunkel durschimmernder Fleck auf der weissen Sclerotica und war etwas härter; von innen war sie weder auf der Sclerotica, noch am Faltenkranze zu erkennen.

Die Glasfeuchtigkeit war nicht flüssiger, als gewöhnlich, und vollkommen durchsichtig. Der harte, braungelbe, rissige Linsenkörper hielt nur noch zwei Pariser Linien im Durchmesser, und lag auf dem untern Theile des Faltenkranzes vom Rande der Iris bis etwas über den Rand der Retina hinaus; er lag hier ziemlich unbeweglich, in einer Grube des Humor vitreus, und war von einem Gewebe verdickter Fäden der Hyaloidea umsponnen. Die dunkel schwarzbraune Uvea erschien völlig rein und die Pupille so hell, dass man durch sie und die Cornea ganz deutlich hindurch sehen konnte.

Unter starkem Weingeiste zeigte sich indessen auch bald ein vorher unsichtbarer, sich allmählig trübender, ringförmiger Wulst, der endlich ganz gelblich weiss und undurchsichtig ward. Er hatte nicht ganz die Breite des Irisringes; nach der Mitte zu verlief sich sein unregelmässig ausgezackter Rand in eine spinnwebenartige, ganz

Digitized by Google

dünne und ziemlich durchscheinende Membran, welche gerade hinter der Pupille lag.

Diese Membran, worin der Wulst sich befand, sass, wie die Linsencapsel, rings an der Zonula Zinnii fest, von wo aus lauter zarte Fädchen nach dem Mittelpunkt der Pupille liefen. Diese vollkommene Scheidewand zwischen der wässerigen und gläsernen Feuchtigkeit lag eine halbe Linie weit hinter der Uvea, hatte gar keinen Zusammenhang mit ihr; sondern schwebte ganz frei, und nur an der untersten Stelle derselben, welche dem Lager der Staarlinse entsprach, fehlte ein Stückchen des ringförmigen Wulstes.

In diesem Falle waren offenbar während dreizehn Monaten nur die äussern Schichten des Staarlinsenkörpers im Humor vitreus aufgelösst und resorbirt worden; der sehr harte Nucleus aber hatte in der Hyaloidea, worin er gebettet war, durch Druck eine leichte Entzündung und dadurch eine lokale Verdichtung und Verdickung derselben bewirkt.

Die Scheidewand zwischen der wässerigen

Digitized by Google

und Glasfeuchtigkeit scheint aus den Resten der zerrissenen Linsencapsel zu bestehen, welche sich in der Mitte durch ein neu erzeugtes plastisches Fadengewebe wieder vereinigt hatten. Da sie indessen weder vornen mit der Uvea, noch hinten mit der Hyaloidea weiter zusammen hing; so muss sie offenbar von der Peripherie, das heisst, von den Ciliarligamenten aus, mit denen sie durch die Zonula Zinnii noch fest verbunden war, ernährt worden seyn.

Den eignen ringförmigen Wulst kann ich auch nur für ein in ihr neu erzeugtes Gebilde erkennen. Reste der Staarlinse können es nicht seyn; denn diese war getrübt, rissig, von bräunlich gelber Farbe und wurde ganz niedergedrückt; jener Wulst dagegen war vollkommen durchsichtig, gelatinös, und wurde erst im Weingeiste hell gelblichweiss getrübt; er verhielt sich also hierin, wie gesunde, durchsichtige Linsensubstanz, die ebenfalls durch Weingeist gerinnt und weiss wird.

Sollte es nicht eine, nach der Entfernung der Linse, von den wieder geheilten Capselresten neu erzeugte Linsensubstanz seyn? Diese Idee drängte

Digitized by Google

sich mir schon gleich bei der ersten Beobachtung auf, und ward durch alle nachfolgende nur noch wahrscheinlicher.

Dritte Beobachtung.

Im folgenden Jahre 1823 hatte ich wieder Gelegenheit zu einer ähnlichen Untersuchung, wobei sich das bisher Beobachtete abermals bestätigte.

Ein sonst gesunder und robuster Mann von 74 Jahren hatte seit einiger Zeit an stark geschwollenen Füssen und zugleich Abnahme des Gesichtes gelitten. Allmählich hatte sich zuerst auf dem rechten, dann auf dem linken Auge ein Linsenstaar ausgebildet, der im Kern dunkler und saturirter als im Umfang war, und mir ziemlich hart schien.

Ich fand diess bestätigt, als ich den 2ten Juli 1821 auf dem rechten Auge [1]) die Reclination durch die Sclerotica, im Beiseyn meines seeligen

[1]) Tab. I. Fig. 3 a. b. c. und d.

Digitized by Google

Schwiegervaters und des seeligen Dr. Behrends vornahm. Sie ging sehr leicht von statten, und der Operirte sah sogleich. Es erfolgten, ausser einer sehr mässigen, bald vorüber gehenden Entzündung, keine weiteren Zufälle. Man sah die Pupille ganz rein schwarz, und mittelst einer Staarbrille von 5 Zoll 9 Linien Brennweite konnte er bald die grössere Schrift seines Gesangbuches recht gut wieder lesen.

Den 10ten September desselben Jahres reclinirte ich ihm in Gegenwart meines lieben Vaters und seeligen Schwiegervaters auch auf dem linken Auge den Staar durch die Sclerotica; auch diese Operation gelang vollkommen. Die geringe Entzündung dauerte zwar etwas länger, als auf dem andern Auge, auch sah man nach der Heilung hinter der Pupille einige weissliche Fädchen; indessen fand ich es um so weniger nöthig, dieselben durch eine neue Operation zu zerstören, als Patient dem ungeachtet mit diesem linken Auge gut sah, wenn auch nicht ganz so klar, als mit dem rechten.

Abwechselnd an beiden Augen zeigten sich nach einiger Zeit kleine Rückfälle von Entzün-

Digitized by Google

dung, auf welche die angewandten Mittel wenig wirkten, die aber dennoch allemahl ohne bleibende Beeinträchtigung des wieder hergestellten Sehvermögens vorüber gingen. Den 22sten August 1823 starb der 76jährige Mann an schnell eingetretenen hydrothoracischen Zufällen, und 24 Stunden darauf untersuchte ich die Augen.

In beiden fand ich die Glasfeuchtigkeit etwas flüssiger, als gewöhnlich, wie dieses bei der ersten Beobachtung der Fall war und bei Hydropischen oft vorkömmt. Die Staarlinse [1]) war in beiden Augen während der zwei Jahre um die Hälfte im Querdurchmesser verkleinert, denn er hielt kaum zwei Pariser Linien, da er bei einer mässig grossen Linse beinahe vier Linien misst; die Axe war nur eine Linie gross; der Staar war vornen platter, hinten etwas conisch zugespitzt, mit sehr scharfem Rande, fühlte sich hart und spröde auf der Oberfläche an, und sah dunkel braungelb aus, wie trüber Bernstein. In beiden Augen lag er fast gerade nach unten, der Insertionsstelle des unteren geraden Augenmuskels entsprechend. Er reichte auf dem Faltenkranze von dem Rande der

[1]) Tab. I. Fig. 3 c und d.

Digitized by Google

Iris bis zum Anfang der Retina. Die ihn umgebende und festhaltende Glashaut war etwas verdickt und selbst im frischen Auge leicht getrübt; nach Wegnahme der Linse sah man noch deutlich das Grübchen, gleichsam das Bett, worin sie gelegen hatte.

Vierte Beobachtung.

Im linken Auge desselben Mannes [1]), wo die Entzündung etwas stärker gewesen war, schien die Glashaut mehr verdickt und die Linse lag fester darin, als im rechten, wo sie fast von selbst heraus fiel.

Ich kannte nun schon die durch den Weingeist zu erwartende Veränderung und malte daher das linke Auge zuerst im ganz frischen Zustande, wie es dargestellt ist; [2]) man sieht die ganze schwarze Uvea wie durch einen sehr leichten Flor hindurch schimmern, der Pupille gegen über befindet sich eine ovale Stelle, welche ganz vor-

[1]) Tab. I. Fig. 4 a und b.

[2]) Tab. I. Fig. 4 a.

Digitized by Google

züglich durchsichtig ist; am Rande der Retina, wo die Linse liegt, sieht man nur eine ganz leichte nebliche Trübung der Glashaut. Die nebenstehende Figur [1]) stellt dasselbe Auge dar, nachdem es ein paar Tage im Weingeiste gelegen hatte.

Die Trübung der Hyaloidea hatte dadurch bedeutend zugenommen, die Netzhaut runzelte sich, es erschien ein fast vollkommen regelmässiger, sehr dicker, weisser, ringförmiger Wulst, von dem man zuvor, seiner Durchsichtigkeit wegen, nichts gesehen hatte; um so auffallender ist es, dass die florartige dünne Membran hinter der Uvea, in der dieser Wulst sich bildete, durch den Weingeist nicht viel mehr getrübt ward, sie veränderte sich nicht mehr, als die Glashaut. Sie scheint um so mehr für Capsel gelten zu müssen, weil diese bekanntlich sich auch im Weingeiste nur wenig trübt. Durch die ovale Öffnung in ihr, hinter und unter der Pupille, war vermuthlich die Staarlinse bei der Niederdrückung hindurch gegangen, sie hatte sich später durch ein ganz feines, spinnenwebenartiges Häutchen wieder

[1]) Tab. I. Fig. 4 b.

Digitized by Google

geschlossen, so, dass hier doch die wässerige von der Glasfeuchtigkeit vollkommen getrennt war.

Im rechten Auge [1]) fanden zwar ganz analoge Erscheinungen statt, man sah nämlich im frischen Zustande kaum eine leichte Trübung hinter der Uvea, bis sich durch den Weingeist nach und nach die käseartigen, wulstigen Massen darstellten. Sie zeigten sich bloss hinter der untern Hälfte der Uvea, in der Capsel, da diese vermuthlich schon bei der Reclination an der ganzen obern Hälfte ihrer Peripherie von den Ciliarligamenten losgetrennt worden war. Diese fehlende Hälfte der Capsel hatte sich durch keine neu erzeugten plastischen Fäden und Membranen-Gebilde wieder ergänzt; daher erschien daselbst auch kein ringförmiger Wulst, sondern die obere Hälfte der Uvea lag bloss und rein da.

Um zu zeigen, dass die Uvea sich von diesen Gebilden so rein, wie von der gesunden Linsencapsel trennen lässt, habe ich das Auge auch von vornen, mit weggenommener Hornhaut, dargestellt, und die Iris nach unten zurück geschla-

[1]) Tab. I. Fig. a und b.

Digitized by Google

gen, [1]) so, dass man das Pigment auf der Uvea unverletzt sieht, und die bloss an der Zonula Zinnii befestigte ausgespannte Capsel, sammt den wulstigen Massen in derselben von vornen erblickt.

Beide Augen zeigen deutlich, dass nur, wo die noch festsitzende Capsel von den Ciliarligamenten aus ernährt wird, der durchsichtige, ringförmige Wulst sich ausbilden kann, und dass die äusseren weicheren Schichten eines Staares leichter, dagegen der viel härtere Kern nur sehr langsam sich auflöse. Daher wird zuweilen durch die noch nicht resorbirte Staarlinse ein Druck auf Faltenkranz und Retina unterhalten, der sich durch einen länger anhaltenden Entzündungsreiz und Verdichtung der Hyaloidea äussert, oft jedoch ohne bedeutenden Nachtheil für das Auge; wo dieser Reiz länger andauerte und einen chronisch entzündlichen Zustand unterhielt, scheint auch der ringförmige Wulst mehr ausgebildet.

Diese häufig recidivirende Entzündung ist natürlicher Weise schwer zu heben, da man den

[1]) Tab. I. Fig. 3 a.

Digitized by Google

hinter der Iris liegenden Staar nicht leicht entfernen kann; örtliche Blutentziehungen thun meist noch am besten. Diese Entzündung ist es, welche gar häufig für rheumatisch oder gichtisch ausgegeben und mit Laudanum, mit innerlichen und äusserlichen antarthritischen Mitteln schulgerecht, aber vergebens bekämpft wird.

Fünfte Beobachtung.

Durch obige Fälle wurden mir auch die Erscheinungen an ein paar Augen klarer, die mir mein College und Freund, Doctor Emden, überliess, nachdem sie schon einige Zeit in Sublimatauflösung gelegen hatten.

Er hatte einer 73jährigen Frau auf beiden Augen den Staar mit gutem Erfolge reclinirt, es entstand fast gar keine Entzündung, die Operirte ging nach acht Tagen wieder aus. Auf dem linken Auge [1]) stieg die Staarlinse wieder auf, weshalb er die Operation nach drei Monaten wiederholte; es blieb zwar immer noch ein Segment

[1]) Tab. II. Fig. 5.

Digitized by Google

des Staares unten hinter der Pupille sichtbar, indess sah die Frau dem ungeachtet, bis zu dem drei Jahre später erfolgten Tode, ganz gut.

Bei der Untersuchung dieses linken Auges, fand ich die ganze Staarlinse der Grösse nach, wohl ziemlich unverändert, sie schien jedoch ungleicher und höckeriger, als eine gewöhnliche, noch unberührte Staarlinse geworden zu seyn, reichte vom Rande der Retina bis etwas über den untern Pupillarrand hinaus, wurde hier von einigen Fäden der Hyaloidea in ihrer Lage festgehalten, und war, was das Merkwürdigste ist, noch ganz von ihrer Capsel umgeben. Die Uvea, wo sie nicht von der Linse bedeckt ist, erschien ganz rein und frei, und weil die Capsel im ganzen Umfange der Ciliarligamente losgerissen war, hat sich daselbst nichts von einem ringförmigen Wulst ausbilden können. Nur am unteren Rande der Iris, wo sie noch in Verbindung mit einigen Ciliarligamenten steht, konnte sie noch ernährt und erhalten werden, und wirklich erkennt man noch jetzt ohne Täuschung ein paar feine, rothe Blutgefässchen, welche von unten nach oben quer über die Capsel hinlaufen und aus diesen Ciliarligamenten zu entspringen scheinen. Weil die

Digitized by Google

Capsel sich bei der Depression lostrennte und niederdrücken liess, ohne zu zerreissen, oder, was auch möglich ist, ein nur kleiner Einriss derselben entstand und sich wieder schloss, so ist es leicht begreiflich, warum der verdunkelte und verhärtete Linsenkörper zwar in ihr verschoben wurde, aber sich in seinem Volumen während drei Jahren, und nach zweimal wiederholter Operation, nicht verkleinerte; denn er blieb ausser Berührung mit der wässerigen und Glasfeuchtigkeit, und ohne vorherige Auflössung desselben, in irgend einem Menstruo, ist keine Aufsaugung möglich. [1])

Auffallend ist es, dass das Innere des Auges

---

[1]) Einen auffallenden Beweis, wie leicht sich oft die Capsel von ihren Befestigungen trennt, erinnere ich mich bei Professor Beer in Wien gesehen zu haben. Er verrichtete mit der ihm eignen Geschicklichkeit und Leichtigkeit den Hornhautschnitt an einem alten Staarblinden, und sogleich nach Vollendung desselben, ohne weiteres Manoeuvre, stürzte die ganze Staarlinse aus dem Auge, welche noch von der ringsum geschlossenen unverletzten Capsel völlig umgeben war; der Staar war ziemlich weich, gelblich und viel kuglicher, als gewöhnlich; es fehlte ihm die eigne Linsengestalt und deren scharfer Rand, er glich fast einer Blase, und war wohl schon im Leben nur noch sehr locker angeheftet.

Digitized by Google

übrigens keine bedeutendere Veränderung erlitt; da man von dieser grossen Staarmasse durch Druck oder Reiz wohl eine stärkere Entzündung hätte erwarten können. Da übrigens der grösste Theil der Pupille frei war, so lässt sich das gute Sehen auf diesem Auge sehr wohl begreifen.

Sechste Beobachtung.

Ein merkwürdiges Gegenstück in mehrfacher Hinsicht bildet das rechte Auge derselben 73jährigen Frau, [1]) auf welchem Doctor Emden ebenfalls den Staar reclinirt hatte. Das Anfangs wieder hergestellte Gesicht nahm durch eine zwar schwache, aber lange andauernde Entzündung allmählig wieder ab, bis es, ein halbes Jahr vor dem Tode, durch einen heftigen Entzündungsanfall gänzlich wieder verloren ging, obgleich die Pupille stets vollkommen rein und schwarz erschien.

Ich erhielt das Auge, nachdem es schon geöffnet war und lange in Sublimatsolution gelegen hatte. Nach vorsichtiger Wegnahme der Horn-

[1]) Tab. II. Fig. 6 a und b.

Digitized by Google

haut und Iris, zeigte sich gleichsam eine zweite, mit einer kleinen Pupille versehene Iris, [1]) welche offenbar nichts anders ist, als die schon oben mehrmals beschriebene veränderte Capsel, welche nach der Niederdrückung ringsum an den Ciliarligamenten hängen geblieben und bis auf die kleine, mittlere, ovale Öffnung sich wieder ergänzt hat.

Der ringförmige Wulst ist daher auch im ganzen Umfange derselben sehr regelmässig ausgebildet, und, auf beiden Flächen gleich erhaben, nur durch kleine Lücken unterbrochen, ohne alle Verbindung mit der Uvea. Am Rande der Ciliarligamente nach unten sieht man sehr deutlich eine Grube oder Vertiefung, worin ohne Zweifel die niedergedrückte Linse gelegen hat; rings um dieselbe ist die Retina gefaltet, fester mit der Choroidea verwachsen, und beide sind gleichsam mit einem dichten Schleier überzogen, der aus verdickter Hyaloidea und neu gebildeten membranösen Geweben zu bestehen scheint. Alles wohl Folgen anhaltender entzündlicher Reizung, die durch den Druck des Staares an dieser Stelle

[1]) Tab. II. Fig. 6 a.

Digitized by Google

hervorgerufen und unterhalten wurde. Dieses membranöse Gewebe reicht bis zu dem unteren Rande des ovalen Löchelchens in der Capsel und ist mit derselben durch ein kleines Knötchen verwachsen, welches durch mehrere Blutgefässchen geröthet wird. Es erstreckt sich auch über einen grossen Theil der Retina im fundus oculi, und scheint also die Hauptursache der allmähligen Trübung und Wiederaufhebung des Sehvermögens; indem die Pupille Lichtstrahlen genug hindurch liess, um ein deutliches Bild auf der Netzhaut zu entwerfen, wenn diese nicht, durch das membranöse Gewebe überzogen, gleichsam verschleiert gewesen wäre. Sie ist nicht zerstört, denn man erkennt noch deutlich die Falte, ja selbst das Foramen centrale auf der äusseren der Choroidea zugewendeten Seite der Markhaut. Von der Linse selbst fand sich keine Spur, sicherlich ist sie aufgelösst und resorbirt. Also fand hier im rechten Auge vollkommene Resorbtion der Linse, unter entzündlichen Zufällen, mit plastischen Ausschwitzungen und Aufhebung des Sehvermögens, statt, während im linken Auge die Linse sich fast unverändert erhielt, ohne stärkere Entzündung hervorzubringen oder das Gesicht zu beeinträchtigen.

Digitized by Google

Der Grund hiervon lag wohl hauptsächlich in der verschiedenen Wirkung der Operation auf die Linsencapsel; dort im gänzlichen Zurückbleiben mit Zerreissung, hier in völliger Trennung ohne Zerreissung derselben; gewiss eine eben so interessante, als selten so vollständig beobachtete Erscheinung, denn ohne die sorgfältige Untersuchung nach dem Tode, bloss von aussen betrachtet, würde der Grund dieses so verschiedenen Ausganges derselben Operation an beiden Augen wohl kaum so klar zu entziffern gewesen seyn.

Dass nur durch die Sublimatsolution im rechten Auge die Gerinnung und Trübung des im Leben durchsichtigen ringförmigen Wulstes hervorgebracht worden sey, wie durch den Weingeist in obigen Fällen, darf sicher angenommen werden. Die Farbe der weisseren Theile ist durch den Sublimat mehr in's schmuzig bräunliche verändert; dagegen hat sich die Röthe der zarten, neugebildeten Blutgefässchen an den Capselresten in beiden Augen, wie es scheint, eben durch den Sublimat vorzüglich gut erhalten; sie liefern den deutlichsten Beweis der statt gefundenen fortwährenden Ernährung der Capselreste, wodurch sie

Digitized by Google

als noch belebte organische Theile jeder Auflösung widerstanden haben.

Siebente Beobachtung.

Auf ähnliche Art interessant ist die Vergleichung beider Augen eines staarblind gebornen Kindes, welche ich der Freundschaft meines Collegen, Doctor Stiebel verdanke. Er hatte bei dem einjährigen Kinde an beiden Augen die Keratonixis versucht; im linken blieb der Staar unverändert, im rechten entstand Pupillensperre. Nach zwei Jahren starb das Kind, und wir untersuchten die noch ganz frischen Augen gemeinschaftlich. Beide Augen schienen wie verkümmert, die Cornea war klein und etwas horizontal oval. Im linken Auge [1]) fand sich der hell gelblich weisse Staar, von käseartiger Consistenz, in Lage und Form völlig unverändert. Nur auf der Mitte der hintern Capselwand, an der Stelle, wo sich die Arteria centralis retinae gewöhnlich in dieselbe einpflanzt, befand sich eine circumscripte, runde, dunklere Stelle, die sich wie eine Narbe

[1]) Tab. II. Fig. 7.

Digitized by Google

in den Linsenkörper selbst tiefer einzusenken schien; ob dieses nun eine wirkliche Narbe gewesen, die nach Durchstechung der Linse mit der Nadel wieder geheilt war, oder ob man nicht vielmehr darin eine ursprüngliche Bildung des angebornen Staares erkennen will, möchte ich nicht gewiss entscheiden. Doctor Dietrich's Beobachtungen und Abbildungen [1]) von geheilten Capselwunden sprechen für erstere Ansicht.

Der Humor vitreus war normal; die sonderbare Beschaffenheit der Markhaut im fundus oculi zeigt die Abbildung; sie war nämlich in einem beträchtlichen Umfange, worin sich die kranzförmigen Gefässe verbreiteten, von der Choroidea wie durch einen liquor interstitius getrennt, aufgetrieben und mit einer vorzüglich starken Falte versehen, worauf das Centralloch mit seinem gelben Saume sehr deutlich erschien.

---

[1]) Dietrich, über die Verwundungen des Linsensystems. Tübingen, 1824.

Digitized by Google

Achte Beobachtung.

Das rechte Auge [1]) schien noch mehr in seiner Ausbildung zurück geblieben, verkümmerter, als das linke, die Cornea war auffallend klein und länglich geformt; die braune Iris, nach Wegnahme derselben, wulstig nach vornen getrieben; die mehr nach unten und innen verzogene Pupille bis zu der Grösse eines Stecknadelknopfes zusammen geschnürt und mit ihrem schwärzlichen Rande auf eine hinter ihr liegende graue Masse geheftet.

Bei Durchschneidung der Sclerotica floss ein fast wässeriger mit einzelnen weissen Flocken untermischter Humor vitreus aus. Die vordere Hälfte des Auges war ganz desorganisirt; die Uvea der Staarkörper, der Faltenkranz nnd die Hyaloidea, waren nicht mehr scharf von einander abgegränzt; sondern bildeten eine zusammen verwachsene Masse, welche von einer Menge membranöser, wie Radien nach der Mitte zulaufender Fädchen durchzogen

[1]) Tab. II. Fig. 8 a und b.

Digitized by Google

wurde. Dass ein grosser Theil der ursprünglichen Staarmasse während der alles verschmelzenden Entzündung zerstört worden, sahe man daran, dass die weisse käsige, mit der Uvea durchaus verwachsene Masse, nur etwa die Hälfte des Durchmessers der Linse des andern Auges hatte, auch war der bis zum Rande der Retina reichende faltige Ring um diesen weissen Mittelpunkt weit kleiner, als der ganz gesunde und normale Faltenkranz im andern Auge, aus dem er offenbar entstanden war. Die Retina allein war weniger verändert, obgleich im Fundus des Auges rings um die ziemlich normal gestaltete und mit dem gelbgesäumten Centralloch versehene Falte, ein grosser, weisser, rundlicher Fleck sich zeigte, der auffallend an das Tapetum im Katzenauge erinnerte.

Dieselbe Operation, welche in einem Auge also fast keine Veränderung des Staares bewirkte, brachte im andern zwar eine Verkleinerung desselben, aber zugleich eine Verwachsung und organische Veränderung der das Linsensystem zunächst umgebenden Theile hervor; indem sie alle zugleich mit an der erregten Entzündung Theil nahmen und unter einander verwuchsen. Die aussen

Digitized by Google

verhältnissmässig wenig veränderte Iris würde wohl kaum die innere grosse Desorganisation errathen lassen; daher scheint dieser Fall auch besonders für künstliche Pupillenbildung belehrend. Es ist hierbei sehr begreiflich, warum ein einfacher Einschnitt in diese Masse, deren Dicke und Ausdehnung man von aussen kaum ahnet, nicht offen bleibt; wenn nicht ein ganzes Stück, wie bei der Korektomie, herausgeschnitten, oder die Iris, durch die Koredialyse, am Rande, sammt dem Staare, losgetrennt wird, so lässt sich in solchen Fällen wohl keine bleibende Pupillenöffnung erwarten.

Die Veränderungen der Retina dieser blindgebornen Augen mögen auch angeboren seyn; sie würden freilich wohl selbst die gelungenste Operation fruchtlos gemacht haben.

Nach der Erzählung dieser an acht Augen nach Staaroperationen beobachteten organischen Veränderungen, die ich mit möglichster Genauigkeit untersuchte, und weil hierbei scheinbare Kleinigkeiten oft wichtig sind, im Detail umständlich mittheilte, sey es mir erlaubt, noch

Digitized by Google

einige sich daran anschliessende Betrachtungen hinzuzufügen.

Zuerst ein paar Worte über meine Ansicht vom Linsensystem im gesunden Zustande.

Seit der Ausarbeitung meiner Inauguralschrift habe ich Gelegenheit gehabt, eine ziemliche Menge von menschlichen und thierischen Augen, sowohl im Erwachsenen, als Foetus, bald frisch, bald durch Weingeist, Säuren, Sublimat, Hitze, Frost und so weiter verändert, genau zu untersuchen; nie, so wenig als Andere, habe ich den mindesten organischen Zusammenhang zwischen Linsencapsel und Linse auffinden können, weder durch Gefässe, noch Zellstofffasern; ich kann ihn also so lange nicht annehmen, bis er mir gezeigt und augenscheinlich dargethan wird.

Da also die gesunde Linse als ein fest-weicher Körper frei in einer umhüllenden Capsel schwimmt und in derselben allenthalben durch den Humor Morgagni einem Liquor interstitius umgeben ist; so kann sie nur aus dieser Feuchtigkeit sich gebildet haben und durch sie in ihrem Zustande erhalten werden.

Digitized by Google

Im Foetus ist etwa gegen den siebenten Monat die Capsel am gefässreichsten; sie enthält dann noch eine gallertartige, zähe, röthlich-trübe, homogene Flüssigkeit, erst später erhärtet sie, klärt sich auf, und der Linsenkörper wird immer fester.

Die menschliche Linse ist anfangs wie die Fischlinse kugelförmig und weil sie später mehr durch Ansetzen an ihrer Peripherie, als in der Axe zunimmt, wird sie immer platter und dadurch der Vogellinse ähnlicher. Ihr stets festerer Kern, der im Weingeiste nicht so käseartig, weiss und trübe als die peripherischen Schichten, sondern mehr dunkel wird, wie brauner Bernstein, ohne ganz seine Klarheit zu verlieren, behält stets eine kuglichere Form und lässt sich oft deutlich aus ihrer Mitte herausschälen. Auch bei der Staarbildung, besonders der Cataracta dura, unterscheidet sich daher der Kern häufig sehr auffallend von den peripherischen Schichten der Linse.

Auf der stets frischen Secretion und Resorbtion der Morgagnischen Feuchtigkeit durch die Capsel, scheint mir also die ganze Bildung und Ernährung der Linse zu beruhen, indem man den Linsenkörper als eine schon im Leben allmählich

Digitized by Google

verhärtete, von der Capsel secernirte Feuchtigkeit ansehen kann. Dadurch stünde sie der von der Tunica humoris aquei, ebenfalls einer wahren Capselmembran, abgesonderten wässerigen Feuchtigkeit und dem in den Zellen der Glashaut sich bildenden Humor vitreus zunächst. Sie unterschiede sich von diesen beiden, gleich ihr in Höhlen ohne besondere Ausführungsgänge secernirten Feuchtigkeiten ausser einer grössern Consistenz, hauptsächlich nur durch ihre eigene Art von Struktur. Schon mein Vater [1]) hat gezeigt, dass dieser concentrisch schaalige Bau, diese Radialfasern und Theilungen, gerade um so weniger sichtbar sind, je jünger und frischer die Linse ist; in der aus Alter oder Krankheit abgestorbenen, staarartig verdunkelten, oder nach dem Tode sich trübenden, das heisst, sich zersetzenden Linse, treten sie deutlicher hervor.

Gerade diese gleichsam cristallinisch regelmässige Struktur ist mehr den unorganischen Stoffen, als eigentlich organisch belebten Theilen eigen; sie ist ein Resultat der schon im Leben

---

[1]) S. Th. Soemmerring, Abbildungen des menschlichen Auges.

Digitized by Google

statt findenden reinen Polar- und Central-Attraction bei dem allmähligen Festwerden des flüssigen Humor Morgagni; aber nicht der Bildung durch in sie übergehende, ernährende Gefässe. Wir finden fast ganz dieselbe Struktur in vielen unorganischen Körpern, zum Beispiel: dem Glaskopf, Schwefelkies, ja selbst in den Gallen- und Harnsteinen, welche doch sicher bloss durch Juxtaposition von aussen sich allmählig bildende Concremente der Galle, des Harnes sind. Auch bei der Linse ist der Kern oder Nucleus stets am festesten; die äusseren, später sich verhärtenden Schichten werden immer weicher, bis endlich der Humor Morgagni, gleichsam als letzte Schicht, völlig flüssig erscheint. Er ist der Linsenstoff, der durch die Linsencapsel, stets erneuert, wieder abgesondert wird, und indem seine flüssigeren Theile durch Resorbtion von derselben Capsel wieder aufgenommen und entfernt werden, sind die festeren von der Linse angezogen, und setzen sich, nach reinen Cristallisationsgesetzen, an dieselbe, unter bestimmten Winkeln, ohne ihre Durchsichtigkeit zu verlieren, als neue Faserschichten an.

Die Capsel hingegen steht in organischem Zusammenhange mit der Zonula Zinnii oder dem

Digitized by Google

Döllingerischen Strahlenblättchen, und ist dadurch, oder eigentlich durch den inneren Rand desselben, der den Canalis Petiti bildet, und den Adams nicht übel ligamentum suspensorium lentis nennt, an den ganzen Faltenkranz befestigt. Sie ist indessen gar nicht an die Spitzen der Ciliarligamente geheftet, wie dieses Zinn schon klar gezeigt hat, da diese bei den Menschen und den meisten damit versehenen Thieren, nur ganz locker, nicht einmal auf dem Capselrande, sondern nur auf dem Canalis Petiti aufliegen; die straffen, fast elastischen, sie festhaltenden Fäden der Zonula Zinnii, des ligamenti suspensorii liegen gerade immer zwischen den Ciliarfortsätzen, und mit ihnen gelangen auch die ernährenden Gefässe zur Linsencapsel, ausser den im Foetusalter durch den Humor vitreus als Arteria centralis zu ihr gehenden Gefässtämmen.

Diese Ansicht scheint mir über pathologische Erscheinungen des Linsensystems am meisten Licht zu verbreiten, und umgekehrt auch wieder durch dieselben bestätigt zu werden.

Die stärkste Brechung der Lichtstrahlen geschieht beim Eintritt in die Cornea, denn diese

Digitized by Google

ist, ihrer Dichtigkeit nach, mehr von der Luft verschieden, als die Linse und die Feuchtigkeiten des Auges unter einander, da sie sich in ihrer Brechungskraft des Lichtes alle ungefähr wie Wasser zur Luft verhalten. Man sieht daher sehr schlecht und nur trübe, wenn man mit offenen Augen unter Wasser taucht, und aus diesem Wasser in die Luft sehend, erkennt man vollends fast nichts als hell und dunkel, wie ich diess mehrmals versucht habe.

Eine Formveränderung oder Entfernung der Linse ist von geringerem Einfluss auf das Sehen, als eine Formveränderung der Cornea. Die Brechung der Strahlen durch die Linse ist nicht nothwendig zum Sehen; nach extrahirter oder zersörter Linse sehen manche Operirte, zumahl gerade aus, in der Richtung der Sehaxe, noch recht gut; obgleich, wie es scheint, mit etwas mehr Anstrengung, erst nach längerem Fixiren des Gegenstandes und nur in gewissen Entfernungen, weniger in sehr verschiedenen Distanzen.

Manche Augen aber, bei denen die Operation eben so leicht vorüber ging, wo keine von aussen sichtbare Trübung das Gesicht hindert,

Digitized by Google

sehen dennoch minder klar; oft hindern nämlich ganz feine, halb durchsichtige Fädchen und Membranen das Gesicht weit mehr, als man erwarten sollte, da doch selbst bedeutende Trübungen der sich verdunkelnden Staarlinse dem Gesicht, bei angemessenem Lichtgrade, weniger Eintrag thaten.

Ich glaube, diese Verschiedenheit des deutlichen Sehens oft bloss in der unregelmässigen Form der die Strahlen brechenden innern Gebilde des Auges, nicht in ihrer geringern Durchsichtigkeit suchen zu müssen. Allgemein bekannt schaden bei optischen Instrumenten die sogenannten Rammen und Flieren, dass heisst, ganz dünne Streifen und Schichten im Glase, mehr der Deutlichkeit des Bildes, als einzelne, wenn auch grosse, dunkele Fleckchen und Bläschen auf demselben. Centralstaare sind daher dem Gesicht oft wenig hinderlich. Die trübe Linse lässt bei beginnendem Staar weniger Lichtstrahlen durch, allein in gleichem Grade mit der allmähligen Verdunkelung steigt auch die Receptivität der Retina; viele anfangende Staarblinde sind für Sonnenschein sehr empfindlich; sie sehen am besten in mässigem Lichte, bei weiter geöffneter Pupille, wodurch etwas mehr Strahlen einfallen. Die wenigen Strah-

Digitized by Google

len formiren aber noch ein bestimmtes und regelmässiges, wenn auch matteres Bild; diess ist zumahl bei reinen Linsenstaaren alter Leute der Fall; Capselstaare dagegen, wo die brechende Oberfläche ungleich getrübt und verdichtet ist, geben schon ein weit undeutlicheres Bild.

Ist die Linse verschwunden, so kömmt rücksichtlich des Gesichts, sehr viel auf die Art der Wiederherstellung der Scheidewand zwischen Humor vitreus und aqueus an, die an die Stelle der Linse tritt und die einzige Oberfläche ist, auf der noch eine Brechung der Lichtstrahlen statt findet, nachdem diese die Cornea passirt haben.

„Alles ballt sich in der Welt," sagt der geistreiche Lichtenberg, und dieses gilt vorzugsweise vom Auge. Die Cornea und Linse, das Corpus vitreum, alle Häute des Auges, sind mehr oder weniger vollkommene Kugelflächen. Das ganze Auge ist eine mit durchsichtigen Feuchtigkeiten gefüllte kugliche Blase; die Capsel stellt eine noch vollkommner gebildete Blase in der Blase dar. Jede Blase wird frei entwickelt, stets sphäroidisch, weil jede Flüssigkeit durch ihre eigne Centralattraction nach der Kugelform strebt;

Digitized by Google

wird sie durch nachgiebige, elastische, sie umkleidende Häute, die im Umfange eines grössten Kreises befestigt sind, daran gehindert, so nähert sie sich ihr doch so viel möglich in der Linsengestalt.

Je fester die Capsel im Umfange gehalten ist, desto flacher ist die Linse; zum Beispiel in den Säugthier- und Vogelaugen, wo die Corona ciliaris oder Zonula Zinnii fest durch den Faltenkranz und dessen sehr ausgebildete ligamenta ciliaria angezogen wird, und sogar nicht davon zu trennen ist, ohne Pigment darauf sitzen zu lassen. In den Amphibien, wo die Processus ciliares zu verschwinden anfangen, wird auch die Linse kuglicher, und ganz kuglich erst in den Schlangen und Fischen, die gar keine Ciliarprocesse mehr haben. In letzteren ist sie nur an zwei Stellen, wie an zwei Polen, oben und unten, angeheftet.

Wird nun die Linse aus ihrer natürlichen Stelle entfernt, so wird der vordere Theil des Humor vitreus auf jeden Fall nicht concav bleiben, sondern mehr oder weniger sich vorlegen und eine convexe Form annehmen. Dass er in vielen Fällen nach der Heilung die Iris berührt,

Digitized by Google

sieht man deutlich an dem häufig bemerkbaren Zittern derselben beim geringsten Bewegen, welches auch in geringerm Grade wohl bei noch vorhandener Linse statt findet und von der Mittheilung der geleeartig zitternden Bewegung des Humor vitreus herrührt. Dieses Wanken ist in der ersten Beobachtung erwähnt.

Die Entstehung des grauen Staares, deren Untersuchung hier nicht näher erörtert werden kann, ist ursprünglich wohl meistens in einer Krankheit der Capsel zu suchen, nämlich in Entzündung derselben und dadurch vermehrter oder verminderter oder krankhaft veränderter Secretion, sowohl als Resorbtion oder endlich einer mechanischen Verletzung derselben, wodurch eine Trübung in irgend einem Theile des Linsensystemes entsteht, welche wir meist erst an ihrem Produkt als mannichfaltige in Farbe, Form, Textur und Consistenz verschiedene Arten des grauen Staares erkennen.

Jede Operation des grauen Staares hat, wie bekannt, den Zweck, diese Trübung des Linsensystemes aus der Sehaxe zu entfernen; damit nun aber nach derselben die Lichtstrahlen ungehindert

Digitized by Google

bis zur Retina gelangen, um durch regelmässige Brechung auf ihr ein deutliches Bild der Gegenstände zu entwerfen, kommt es hauptsächlich auf die Art und Weise der Umgestaltung des Linsensystemes an.

Wird Capsel und Linse leicht verletzt, aber nicht aus ihrem Zusammenhange mit andern Theilen getrennt, und ist die Wunde der Capsel klein, so kann sie sich offenbar wieder schliessen und der Staar bleibt unverändert in ihr zurück, wie die siebente Beobachtung zeigt. Ja, eine Verletzung der gesunden Capsel kann heilen, ohne einen Staar zur Folge zu haben. Dieses hat Dieterich durch Versuche an Thieren hinlänglich bewiesen; [1]) denn, wenn nur die vordere Capselwand eingeschnitten wurde, erfolgte meistens keine Trübung.

War die Verwundung der Capsel hinreichend gross, um bleibend zu seyn; so wird die Linse in derselben, wenn sie nicht schon als Milchstaar flüssig ist und sogleich ausfliesst, von der wässe-

---

[1]) Ueber die Verwundungen des Linsensystemes. Tübingen, 1824.

Digitized by Google

rigen Feuchtigkeit aufgelösst und resorbirt, und ein kleinerer oder grösserer Theil der Capsel bleibt zurück. Dieses sah ich unter andern im rechten, hier zwei Jahre nach der Operation abgebildeten Auge [1]) eines blindgebornen, vierjährigen, sehr muntern Knaben, aus St. Goar, an dem ich die Keratonixis verrichtete. Ich konnte, weil der Knabe zu unbändig war, in aller Schnelligkeit, kaum einen länglichen Einschnitt in die sammt der Linse verdunkelte Capsel machen. Es erfolgte keine Entzündung; man sah zwar den Einschnitt der Capsel; allein über ein halbes Jahr lang blieb die Staarlinse ganz unverändert; endlich fing die Resorbtion an und ging schnell vorwärts. Als ich ihn in seinem sechsten Jahre wieder sah, erkannte er in der Nähe alles so gut, dass er seine grösste Freude an kleinen Bildchen und bunten Spielsachen hatte und Buchstaben ziemlich gut nachschrieb; er hielt alles nahe an das Auge und schief nach unten, wo die helleste Stelle in der zum Theile noch verdunkelt zurückgebliebenen Capsel war.

Ist die Capsel, ohne bedeutend verletzt zu

[1]) Tab. III. Fig. 3.

Digitized by Google

seyn, mit der ganzen darin enthaltenen Linse niedergedrückt, so wird sie sich nicht leicht auflösen, zumal wenn sie, wie in der sechsten Beobachtung der Fall war, durch organische Verbindung mit der Zonula Zinnii erhalten und fortwährend ernährt wird; sie bildet dann eine künstliche Cataracta natatilis, die lange, wie ich mehrmals im Leben gesehen habe, und bei der fünften Beobachtung der Fall war, auf dem Boden des Auges liegt. Der Raum, den die Capsel früher einnahm, bleibt dann ganz frei, es entstehen wenig neue plastische Membranen als Scheidewand zwischen der wässerigen und Glasfeuchtigkeit, und dadurch wird diese wohl oft sehr verdünnt.

Wurde bei der Operation ein Theil der Capsel von dem Faltenkranze oder eigentlich dem Ligamento suspensorio lentis losgetrennt, so ziehen sich die zurückgebliebenen Reste etwas zusammen; oft rollen sie sich schnell auf, bleiben aber haften und werden fortwährend ernährt, wie dieses zwei obige Fälle beweisen; ist die Pupille grösstentheils frei, so thuen sie dem Gesichte weiter keinen Eintrag.

Der häufigste Fall, den ich gegenwärtig an

Digitized by Google

vielen lebenden Personen, die ich theils durch Reclination, theils durch Keratonixis operirte, nachweisen kann, scheint mir der, dass die Capsel nur in ihrer Mitte mehr oder weniger zerrissen wird und der Linsenkörper entweder durch Ausziehung oder Niederdrückung sogleich, oder durch Zerstückelung und Resorbtion später aus ihr entfernet wird, während sie selbst mit ihrem ganzen Rande, oder wenigstens dem grössten Theile desselben am Faltenkranze, mittelst der Zonula Zinnii, befestigt bleibt. Ist einmal die Linse aus ihr entfernt, so findet die Nadel keinen Widerstand mehr, die elastische, dünne Capsel weicht ihr beständig aus und ist mit derselben nicht leicht zu fassen, was auch der geübteste Augenoperateur gestehen wird; nur bei der Staarausziehung kann man, mittelst eines Zängelchens, die Capselreste oben und an den Seiten allenfalls fassen.

Wie schwierig und für das Auge nachtheilig indessen solche zu lange fortgesetzte Versuche sind, davon war ich selbst Zeuge bei Professor Beer in Wien, den ich zwar oft Capselstückchen, allein nur einmal in oben erwähntem Falle die Capsel, welche schon von selbst sich losgetrennt hatte, ganz ausziehen sah. Wie sehr muss durch Zer-

Digitized by Google

rung an den festsitzenden Capselresten, die Zonula Zinnii und dadurch der Faltenkranz, selbst die Retina gezerrt, gereizt oder verletzt werden!

Diese noch festsitzenden Capselreste verlieren ihre Blasenform und fallen in eine flache Membran zusammen; sie werden nach Entfernung der Linse noch fort ernährt, nicht selten bleiben sie klar, was schon Henkel [1]) beobachtete und wie es in mehreren hier beschriebenen Fällen statt fand, wo sie das Gesicht nicht hinderten und noch nach dem Tode im frisch geöffneten Auge klar gefunden wurden; oft trüben sie sich aber allmählig

---

[1]) In Richter's chirurgischer Bibliothek, Band V, Stück 3, pag. 422. Henkel fand in einem Auge, an dem er den Staar nach Ferrein's Methode glücklich deprimirt hatte, die vordere und hintere Haut der Capsel, nebst der Haut der gläsernen Feuchtigkeit durchsichtig, die Capsel mit einiger Feuchtigkeit gefüllt und die Cristalllinse in der gläsernen Feuchtigkeit sehr verkleinert. Als man Luft in die Capsel bliess, drang etwas Weniges davon in die gläserne Feuchtigkeit, zum Beweise, dass in der hintern Haut der Capsel eine kleine Oeffnung übrig geblieben war.

In einem kurz vorher erwähnten Falle fand er dagegen die Capsel verdunkelt; doch sagt er nicht, ob sie es schon vor der Operation gewesen.

Digitized by Google

und man sieht unter seinen Augen einen vollkommenen Capselnachstaar entstehen.

Ich reclinirte am linken Auge bei einer 63 Jahre alten Frau den vor einem und einem halben Jahre entstandenen reinen Linsenstaar, dessen Capsel vor und gleich nach der Operation vollkommen durchsichtig war; es entstand nur wenig Entzündung, ein blos rosenrother Ring um die Cornea, ohne bedeutenden Schmerz; am dritten Tage sah man gleichsam einen halbmondförmigen, kaum zu erkennenden Schleier, der in der Pupille von oben herabhing; den fünften Tag nahm er zu, doch war das Gesicht noch so gut, dass sie die Zeiger auf der Taschenuhr erkannte. Den neunten Tag nach der Operation, [1]) wo fast alle Entzündungsröthe und selbst die Lichtscheue verschwunden war, sah ich deutlich die charakteristische, perlemutterartig glänzende, strahlenförmige Trübung der vordern Capselwand. Sie war gerade ausgespannt, nicht convex, lag frei und weit hinter der Iris, welche einen deutlichen Schlagschatten darauf warf, zitterte bei jeder Bewegung des Auges, und das kaum gewonnene Se-

[1]) Tab. III. Fig. 1.

Digitized by Google

hen wurde dadurch wieder sehr beeinträchtigt. Nur nach unten und aussen hatte sie eine kleine schwarze Oeffnung, indem hier ein Segment in der weissen Capsel fehlte, welches vermuthlich durch die Nadel sammt der Linse gefasst und niedergedrückt war.

Die Entstehung dieses reinen Capselnachstaares beruht wohl auf einer traumatischen Capselentzündung, in deren Folge die Verdunkelung derselben sich ausbildete [1]). Diese Entzündung scheint mir von dem Faltenkranz aus sich auf die Capsel zu erstrecken und als Zeichen der Entzündung des Faltenkranzes sowohl als der Iris glaube ich den nicht selten vorkommenden rosenrothen Gefässring um die Cornea ansehen zu können. Er besteht meistens nur aus ganz feinen, oder durch die weisse Sclerotica blass-röthlich durchscheinenden, tiefer liegenden Gefässchen; die äussere gröbere Gefässe der Conjunctiva, nehmen wenig oder gar keinen Antheil daran. Zugleich findet Lichtscheue und starker Druck im Auge statt, oft von heftigem Kopfschmerz und Fieber begleitet. We-

---

[1]) Jannin, Observations sur l'œil, und Richter, chirurgische Bibliothek, Band II, Stück 4, erwähnen ähnliche Fälle

Digitized by Google

gen der Aehnlichkeit dieser Symptome wird sie nicht selten mit rheumatischer Entzündung verwechselt.

Als häufige Folge der Entzündung der verletzten Capselreste zeigt sich endlich auch das von plastischer Lymphe gebildete Gewebe von Fäden und Membranen, wodurch sie sich mehr oder minder vollkommen wieder zu einer frei hinter der Iris liegenden Scheidewand vereinigen. Es bleibt indessen in der Mitte derselben oft noch ein Loch zurück. Dieses häutige Gebilde, welches wohl am häufigsten die sogenannten membranösen Nachstaare erzeugt, unterscheidet sich durch grössere Lockerheit und eine gewisse Unregelmässigkeit des aus graulichen Fäden bestehenden netzförmigen Gewebes von der mehr platten, perlemutterartig, weisslich glänzenden Capselverdunkelung, deren Strahlen alle von dem Centro der Pupille ausgehen. Zum Theile mögen es nur verdichtete Schichten der Glashaut seyn, die sich mit der Capsel verbinden; denn ähnliche umgeben auch die niedergedrückte Linse am Boden des Auges. Ich habe diesen membranösen Nachstaar besonders deutlich in den Augen vieler älteren Personen nach der Reclination gesehen.

Digitized by Google

Bei einer etwa 50 Jahre alten Person entstand er auf beiden Augen [1]) einige Zeit nach der Reclination unter leicht entzündlichen Zufällen; indem ich in jedem deutlich die ovale Öffnung erkannte, wodurch ich die Staarlinse niedergedrückt hatte. Durch die Keratonixis wurden diese membranösen Nachstaare später vollkommen gehoben; die Pupille ward rein schwarz und das schon ziemlich gute Gesicht noch weit vollkommener hergestellt.

Beer hat ein ähnliches Auge nach der Extraktion unübertrefflich schön in der Salzburger medicinisch-chirurgischen Zeitung im Jahre 1790, Band I, abgebildet, dessen getreue Copie hier wiedergegeben ist. [2]) Nach der glücklich verrichteten Ausziehnng zeigte sich am sechsten Tage, bei der Wiedereröffnung des Auges, die vordere Augenkammer mit Blutextravasat gefüllt. Dieses wurde allmählig resorbirt, und ein röthliches, mit silberartigen, weissen Streifen sehr schön durchwebtes Netz zeigte sich in der Pupille. Es hatte

---

[1]) Tab. III. Fig. 2. Das linke Auge derselben 9 Monat nach der Reclination.

[2]) Tab. III. Fig. 4.

Digitized by Google

unten eine ziemlich grosse Öeffnung, wodurch der Operirte nach und nach wieder vollkommen sah. Beer nennt diesen Fall einen Blutnachstaar, cataracta secundaria crumosa. Da aber obige Fälle beweisen, dass derselbe häutige Nachstaar auch ohne alles Blutextravasat sich bilde, so glaube ich darin die durch Gefässe belebten und verdunkelten Membranen zu erkennen, in welchen das unten befindliche Loch durch den Austritt der Staarlinse bei der Extraktion entstand.

Bemerkenswerth scheint es mir, dass dieser Nachstaar in allen hier vorliegenden Fällen, wo er, wie zum Beispiel Tab. II. Fig. 6 a und b, stark ausgebildet und selbst durch Blutgefässe ernährt war, die bis zu seiner Mitte vordringen, doch mit der Iris in gar keiner Verbindung stand. Er kann also nicht als plastische Ausschwitzung der Uvea zu betrachten seyn, die auf eine Iritis erfolgte, wie dieses Adam Schmidt in seiner sonst trefflichen Schrift [1]) als häufigste, ja fast einzige Entstehungsart des Nachstaares behauptete und viele [2]) nach ihm annahmen. A.

[1]) Ueber Iritis und Nachstaar, p. 58.

[2]) Benedict, Monographie des grauen Staares. Breslau, 1814. pag. 2.

Digitized by Google

Schmidt behauptet unter andern, die Capsel der Cristalllinse habe auf das Entstehen dieser Erscheinungen gar keinen Einfluss, und bezeichnet diese Nachstaare nur als mehr oder weniger vollständige Verwachsung der Iris, durch plastische Ausschwitzung nach Iritis entstanden. Freilich sieht man bei der syphilitischen Iritis, wobei der Pupillarrand eckig wird, oder condylomartige Knötchen erzeugt, auch sehr deutlich ein über die Capsel sich schnell verbreitendes Fadengewebe entstehen, welches sich zuweilen durch innern und äussern Merkurialgebrauch auch wieder zertheilt und gänzlich resorbirt, so, dass die schon grau gewesene Pupille wieder völlig schwarz wird, wie ich diess mehrmals beobachtet habe.

Mehrere obiger Fälle beweisen aber auch deutlich, dass die Behauptung viel zu allgemein ist, welche Richter [1]) aufstellte, indem er sagt: Die Blindheit, die zuweilen nach der Operation bald oder später entsteht, wird allezeit durch eine Verdunkelung der zurückgebliebenen Capsel verursacht.

---

[1]) Chirurgische Bibliothek, Band II, St. 4, p. 107.

Digitized by Google

Die Meinung der meisten übrigen Augenärzte scheint getheilt zwischen diesen beiden Ansichten über Entstehung des häutigen Nachstaares, oder sie vereinigen sich dahin, dass an beiden etwas Wahres ist. Nur aus der Untersuchung operirter Staraugen nach dem Tode lässt sich vollständigere Aufklärung darüber geben. Die Beobachtungen derselben, wie sie hier vorliegen, zeigen nämlich deutlich, dass die Bildung eines membranösen Nachstaares ein Produkt plastischer Entzündung ist, welches von den zurückgebliebenen Capselresten ausgeht, unabhängig von der Iris; denn nur, wo die Capsel ganz oder nur zum Theil zurückblieb, bildet er sich auch ganz oder theilweise aus; er zeigt die Tendenz der Natur, das zerstörte Linsensystem wieder zu ergänzen.

Er lässt sich meistens ziemlich leicht durch wiederholte Keratonixis oder Reclination zerreissen; man eile aber ja nicht zu sehr damit; oft hellt er sich nach und nach von selbst wieder auf, welches man durch wiederholtes Anlegen von Blutegeln und durch Merkurial-Einreibungen, Anwendung von Hyoscyamus u. s. w. sehr befördern kann.

Digitized by Google

Das Auffallendste bei diesen Untersuchungen operirter Augen war mir die im frischen Auge durchsichtige, gallertartige, erst im Weingeiste als weisse, käsige Masse sichtbar werdende Substanz. Anfangs hielt ich sie mehr für ein gewöhnliches Produkt der Entzündung; allein da sie sich nur innerhalb der Capsel zeigt, wo diese mit ihrem Rande fest sitzt; da sie, wie diese, nach der Durchlöcherung, in der Mitte einen regelmässigen Ring bildet, im Leben gelatinös und wasserhell ist, durch Weingeist oder Sublimat wie Eiweissstoff gerinnt; so halte ich sie für eine, von den wieder vereinigten Capselresten abgesonderte, der Linse analoge Substanz.

Hat die in der Mitte geöffnete Capsel die blasenartige Spannung verloren, so fällt sie zusammen und bildet einen flachen, hohlen Ring, durch die in ihr sich wieder erzeugende Linsensubstanz schwillt dieser auf und nimmt die Form eines ringförmigen Wulstes an. [1])

Der Cristallwulst, wie ich ihn der Kürze

[1]) Tab. III. Fig. 6. Der Cristallwulst in einem idealisirten Durchschnitt der vorderen Hälfte des Augapfels dargestellt.

Digitized by Google

wegen, im Gegensatze der Cristalllinse, nennen will, der sich, nach der Gestalt der Capselreste, bald ringförmig, bald halbmondförmig, bald bloss an einzelnen Stellen ausbildet, ist also nichts anders, als eine theilweise sich regenerirende Linse. Reste der Linse können es nicht wohl seyn, denn diese waren schon im Leben getrübt und sassen nicht mehr fest; ohnehin fand sich auch die trübe Linse im Auge meist dabei.

Wo längere Zeit Entzündung, also stärkerer Säftezufluss statt fand, ist auch dieser Cristallwulst mehr ausgebildet. Er kann aber immer nur innerhalb der Capsel entstehen, die allein den Linsenstoff zu secerniren im Stande ist, daher wuchert er nie auf dem Faltenkranze oder an der Iris. Dem Sehen thut er wohl nur dann Eintrag, wenn er, was selten scheint, über den Rand der Pupille hinausragt und die Strahlen nicht hindert, aber doch, wie ein höckeriges Glas, falsch bricht; gewöhnlich bleibt er hinter der Pupille versteckt. Diese Beobachtungen sind neu; wenigstens am menschlichen Auge noch nicht angestellt worden, so viel mir bekannt ist.

Digitized by Google

Coqueteau [1]) soll ein Regenerations-Vermögen der Linse an Kanninchen-, Hunden- und Katzen-Augen beobachtet haben, sie ersetze sich wieder, wenn sie entfernet worden und nur die Capsel nicht vernichtet war. Dieterich, in seiner, durch viele Versuche interessanten Preisschrift, sah ebenfalls die Linsensubstanz nach Verletzung sich wieder ergänzen.

Die Auflösung und Aufsaugung der Staarlinse kommt in obigen Beobachtungen in mancherlei Graden vor.

Der Linsenkörper selbst war nach der Reclination nach acht und einem halben Jahre völlig verschwunden.

Im einen Auge war er nach drei Jahren ebenfalls gänzlich resorbirt, während er im andern unverändert in der reclinirten Capsel geblieben. In beiden Augen eines Mannes fand sich nach zwei Jahren noch der linsengrosse Kern des Staares als ein sehr harter Körper auf dem Boden des

---

[1]) Berres Anthropotomie, Bamberg, 1826, p. 493, und Edinburgh med. und surg. Journal, 1827.

Digitized by Google

Auges befestigt, und dasselbe war nach dreizehn Monaten in einem andern Auge der Fall. In allen Fällen, wo die Linse sich noch vorfand, lag sie fast gerade nach unten auf dem Faltenkranze und hatte sich daselbst ein vertieftes Lager, gleichsam ein Bett gebildet. Dieses beweisst einen mehr oder minder starken Druck, indem es in der Mitte vertieft, im Umfange erhöht war, und Hyaloidea, Choroidea und Retina daselbst verändert und verdickt erschienen. Vermuthlich ist die Staarlinse nicht allemal sogleich bei der Reclination in diese Lage gebracht worden; sondern sie scheint zufolge ihrer Schwere nach und nach in der Glasfeuchtigkeit zu Boden zu sinken, indem diese entweder zerrissen ist, oder die dünnen Schichten der Glashaut ihr nach und nach weichen; daher die fast gleiche Lagerung am Boden des Auges in allen Fällen. Dieses ist, wie es scheint, am häufigsten bei dem minder auflösslichen, weit festeren und wohl auch schwereren Kern harter Staare der Fall.

Ich vermuthe aus den organischen Veränderungen, die durch den Druck der Linse hervorgebracht werden, dass doch die im Auge zurückgebliebene Linse häufiger, als man gewöhnlich

Digitized by Google

angiebt, die chronischen Entzündungen nach Staaroperationen erregt und unterhält. Man sieht diess oft deutlich bei in der vordern Augenkammer liegenden harten Staarresten, welche die Iris lange reitzen; daher trotzen diese Entzündungen meistens eine lange Zeit fast allen angewandten Mitteln, bis endlich die Linse sich mehr und mehr auflöst. Man hört indessen fast nur von rheumatischen oder gichtischen Entzündungen, welche nach den glücklichsten Operationen das Gesicht wieder aufgehoben haben sollen, bei Operirten, welche zuvor keine Spur von Gicht zeigten.

Diese von Druck herrührenden chronischen Entzündungen haben auch das eigne, dass sie oft erst später, zwei und mehrere Wochen nach der Operation, ohne bekannte hinreichende Veranlassung erscheinen, lange ohne grosse Veränderung andauern, während das Gesicht sich allmählig wieder trübt. Oft ist dieses wohl nicht Folge von wirklicher Amaurose; sondern von trüben, membranösen Ausschwitzungen, welche die Retina überziehen und so das Gesicht sehr beeinträchtigen oder wieder aufheben. Hier scheint gerade die allmählige Senkung der Linse die Ursache; eine schnell auf die Retina niedergedrückte Linse

Digitized by Google

dagegen erregt plötzliche, heftige Schmerzen, Brechen, acute Entzündung des ganzen Auges, Vereiterung und so weiter, kurz, wesentlich verschiedene Zufälle.

In dem sechsten Falle, wo, selbst nach völlig resorbirter Linse, das Lager derselben am Rande der Retina noch deutlich zu sehen war und eine weit verbreitete, schleierartige Verdichtung der Hyaloidea entstand, ist das Gesicht offenbar nur durch die chronische Entzündung, welche der Druck der glücklich und kunstgerecht reclinirten Linse später verursachte, wieder aufgehoben worden. Sonderbar, dass die noch ganz unverkleinerte Linse im andern Auge derselben Person keinen schädlichen Druck verursachte; allein vermuthlich wurde dieses nur dadurch verhindert, dass die Verbindung der Capsel nach unten noch fortbestand und sie von der Retina abhielt, dass gleichsam ein künstlicher Zitterstaar, eine Cataracte tremblante, erzeugt worden war.

Dass man fast gar nicht auf Resorbtion von Capselresten rechnen darf, welche noch an der Zonula Zinnii fest sitzen, beweisen mehrere dieser Fälle; noch weniger resorbiren sich mit der

Digitized by Google

Iris verwachsene, häutige Staare, wie folgender Fall darthut.

Eine junge Frau, die schon lange an Augenschwäche litt, hatte, ohne alle bekannte Veranlassung, und, wie sie behauptet, auch ohne weitere Entzündung, eine merkwürdige Cataract auf dem rechten Auge bekommen. Es war ein dichter, häutiger, mehr concaver, als convexer Staar, ringsum mit dem eckigen Rande der Iris verwachsen, wie die Eintröpflung von Belladonna zeigte; man sah mit der Lupe ein sehr feines, aber dichtes Netz von Gefässen, welche meist von der Iris aus nach dem Centrum der gelblich weissen Staarhaut hinströmten; nie sah ich dieses Gefässnetz so deutlich und stark auf der Capsel ausgebildet wieder, daher hier gewiss auch eine Entzündung statt gefunden haben muss.

Vier Jahre nach der Entstehung versuchte ich durch die Keratonixis einen Einschnitt zu machen, allein es blieb nur ein kleines Löchelchen, wodurch die Frau wenig erkennen konnte. Bei einem zweiten Versuche, drei Monate später, konnte dies Löchelchen, gleichsam die künstliche Pupille im Staar, kaum etwas erweitert werden; ich würde

Digitized by Google

eher die ganze Iris vom Ciliarrand abgerissen haben, so fest und zähe war die Staarhaut. Ich liess das Auge daher von nun an unberührt, weil das linke trotz einer bedeutenden Amblyopie, doch noch zu den gewöhnlichen Geschäften hinreichte; allein als auf diesem nun auch ziemlich schnell ein gewöhnlicher Capsellinsenstaar sich bildete, beschloss ich vor dem gänzlichen Erblinden, auf diesem rechten Auge, wenn auch durch eine gewagtere Operation, den Staar zu entfernen.

Ich hatte die Geduld und Ruhe der Patientin und ihre geringe Neigung zur Entzündung des Auges ohnehin schon hinlänglich erprobt. Ich führte daher, unter Assistenz meines Freundes Doctor Pfefferkorn, ein sehr scharf schneidendes, trefflich von Savigni gearbeitetes Messerchen das Iris Scalpel von Adams, welches ich von ihm selbst zum Geschenck erhalten hatte, durch die Sclerotica ein, stach am Pupillarrand zwischen der Verwachsung der Iris und Capsel durch und trennte diese Verbindueg nach aussen, innen und unten so, dass sich die häutige Capsel wie ein Deckel von der Pupille nach oben aufheben liess. Allein oben wollte sie sich durchaus nicht fassen

Digitized by Google

und trennen lassen und fiel von selbst stets wieder vor die Pupille, wo sie sicher bald wieder angewachsen wäre. Ich entschloss mich also kurz, machte einen kleinen Hornhautschnitt, fasste die Capsel in dem mitteleren Löchelchen mit dem Langenbeck'schen Häkchen, zog sie hervor und schnitt sie vom oberen Pupillenrande mit der Scheere ab.

Es erfolgte unter sehr geringer Entzündung baldige Schliessung der Wunde; die Pupille blieb weit geöffnet und ganz rein, und da das andere Auge täglich blinder ward, bediente sich die Frau dieses operirten Auges zu ihren Geschäften auf dem Markte, dem Geldzählen u. s. w., eine Zeitlang ganz allein, bis ich auch auf dem linken Auge den später entstandenen gewöhnlichen Capsellinsenstaar, mit dem besten Erfolge reclinirte; ja die Abends im Dämmerlicht sie oft sehr störende Amblyopie scheint sich fast ganz nach den Operationen verloren zu haben; mit der Staarbrille kann sie mit dem linken Auge lesen.

Der extrahirte Staar [1]) bildet eine sehr feste,

[1]) Tab. III. Fig. 5.

Digitized by Google

fast eine halbe Linie dicke knorpliche Scheibe, auf der man noch die strahliche Bildung der vorderen Capselwand erkennt; doch das in seltenem Grade ausgebildete schöne Gefässnetz ist natürlich verschrumpft. Die Linse ist vermuthlich früher in der Capsel aufgesogen worden, während diese sich entzündete, verdickte und mit der Iris verwuchs, weshalb auch keine weitere Resorbtion statt finden konnte.

Der Wundnarbe, welche die Nadel in der Sclerotica zurücklässt, habe ich nur in den ersten Fällen erwähnt; ich habe sie immer nur mit Mühe aussen auf der Sclerotica wieder aufsuchen müssen; ein paarmal erschien sie als ein durchscheinendes, knorpliches Pünktchen, allein immer liess sie weder auf Sclerotica, noch Choroidea eine Spur zurück. Ich glaube daher, dass die entzündlichen Zufälle nach der Reclination wohl am wenigsten von der Stichwunde ausgehen, und dass diese, an der rechten Stelle angebracht, wie ein einfacher Hornhautstich, für eine intensiv, höchst geringe Verletzung zu achten ist.

Weit mehr Beachtung verdienen die Bewegungen der Instrumente im Innern des Auges,

Digitized by Google

hinter der Iris, wo man freilich die Verletzungen von aussen nicht sogleich sieht; ein Druck, eine Zerrung, sey es ein vorübergehender auf Iris, Faltenkranz oder Retina, durch die Instrumente, oder ein länger andauernder, durch Staarreste, schadet mehr, als eine einfache Verletzung durch Stich oder Schnitt. Überhaupt verhüte man jede gewaltsame Umwälzung der ganzen innern Organisation des Auges; denn nur die möglichste Schonung aller seiner Theile, nur die zarte und sichere Führung der Instrumente, mit steter Beobachtung seines feinen Baues, nur die genaue, oft vielleicht kleinlich erscheinende Unterscheidung seiner mannichfaltigen krankhaften Veränderungen und die treue Beobachtung und Unterstützung des Ganges der Natur bei Entstehung und Wiederherstellung derselben, wird uns die rechten Mittel und Wege kennen lehren, den Heilungsprocess des edelsten Theiles unseres Körpers naturgemäss einzuleiten und glücklich zu vollenden.

Digitized by Google

Digitized by Google

Erklärung der Abbildungen.

Tab. I.

Fig. 1. Vordere Hälfte des linken Auges eines Mannes, acht und ein halbes Jahr nach der Reclination des Staares. Siehe die erste Beobachtung, pag. 17.

Fig. 2. Rechtes Auge eines 83jährigen Greises, an dem vor 13 Monaten die Reclination des harten Linsenstaares verrichtet worden. Siehe die zweite Beobachtung, pag. 22.

Fig. 3 a. Vordere Hälfte des rechten Auges eines 74jährigen Mannes, an dem vor 3 Jahren die Reclination des Staares gemacht worden; es ist von vornen oder aussen dargestellt, die Hornhaut weggenommen, die Iris nach unten zurück geschlagen. Siehe die dritte Beobachtung, pag. 28.

Fig. 3 b. Desselben Auges vordere Hälfte, von innen angesehen, ehe die Iris zurück geschlagen worden. In der unten am Rande der Retina sichtbaren Grube lag die halb resorbirte Staarlinse, welche

c. von der Seite, und
d von vornen dargestellt ist.

Fig. 4 a. Das linke Auge desselben Mannes, zwei Jahre nach der Reclination des Staares. Es ist im ganz

Digitized by Google

frischen Zustande dargestellt, ehe es noch im Weingeiste gelegen, oder eine Trübung erlitten hatte. Siehe die vierte Beobachtung, pag. 31.

Fig. 4 b. Dasselbe Auge, nachdem es 24 Stunden unter Weingeist gelegen hatte.

Tab. II.

Fig. 5. Linkes Auge einer 73jährigen Frau, an dem vor drei Jahren zum erstenmale die Reclination gemacht und drei Monate später der wieder aufgestiegene Staar noch einmal niedergedrückt worden war. Siehe die fünfte Beobachtung, pag. 35.

Fig. 6 a. Vordere Ansicht des rechten Auges derselben Frau, nach Wegnahme der Hornhaut und Zurückklappung der Iris. Siehe sechste Beobachtung, pag. 38.

Fig. 6 b. Desselben Auges vordere Hälfte, von innen angesehen.

Fig. 7. Linkes Auge eines staarblindgebornen dreijährigen Kindes, an dem vor zwei Jahren die Keratonixis versucht worden. Siehe die siebente Beobachtung, pag. 42.

Fig. 8 a. Rechtes Auge desselben Kindes, zwei Jahre nach versuchter Keratonixis. Nach Wegnahme der Hornhaut, von vornen angesehen, erscheint die Iris mit Verwachsung der Pupille. Siehe die achte Beobachtung, pag. 44.

Fig. 8 b. Desselben Auges vordere Hälfte, von innen, so, dass man die Desorganisation des Falten-

Digitized by Google

kranzes und seine Verwachsung mit der Staarmasse sieht.

Tab. III.

Fig. 1. Auge einer 63jährigen Frau, bei der bald nach der Reclination eines blossen Linsenstaares, dieser reine Capselnachstaar entstand. Er ist am neunten Tage nach der Operation gezeichnet, während die Pupille durch Belladonna erweitert war. Siehe pag. 62.

Fig. 2. Auge einer 50jährigen Frau, bei der nach der Reclination eines Capsellinsenstaares dieser häutige Nachstaar sehr allmählig durch chronische Entzündung sich ausbildete. Neun Monate nach der Operation bei erweiterter Pupille gezeichnet. Siehe pag. 64.

Fig. 3. Auge eines 6jährigen staarblindgebornen Knaben. Bei der vor zwei Jahren gegen den Capsellinsenstaar unternommenen Keratonixis wurde die Capsel nur wenig verwundet; daher resorbirte sich die verdunkelte Linse nur langsam und dieser unreine Capselnachstaar blieb zurück. Siehe pag. 58.

Fig. 4. Auge eines 71jährigen Mannes nach Beer, an dem die Extraction gemacht worden. Nach der Resorbtion eines bei der Operation entstandenen Blut-Extravasats bildete sich dieser netzförmige Nachstaar, der an mehreren Stellen am Irisrande zu adhäriren scheint. Siehe pag. 65.

Fig. 5. Durch Entzündung gebildeter, rundum mit der Iris verwachsener fast knorpelartiger Cap-

Digitized by Google

selstaar ohne Linse, losgetrennt und dann extrahirt, aus dem Auge einer Frau von 35 Jahren. Siehe pag. 77.

Fig. 6. Ideale Darstellung eines vergrösserten, senkrechten Durchschnittes eines Auges, in dem sich nach der Entfernung des Staares an der Stelle der Linse der ringförmige Crystallwulst besonders regelmässig ausgebildet hat. Er ist zwischen den beiden Blättern der zerrissenen Capsel entstanden, hängt an der Zonula Zinnii fest uud ist in der Mitte durch eine neu gebildete Membran geschlossen, wodurch die Capselreste wieder vereinigt sind und eine vollkommene Scheidewand zwischen wässeriger und Glasfeuchtigkeit bilden, welche frei hinter der Iris liegt und mit der Uvea auf keine Weise zusammen hängt. Siehe pag. 69.

Digitized by Google

Fig. 1.

Fig. 2.

Fig. 4. a.

Fig. 4. b.

Fig. 3. a.

c

d

Fig. 3. b.

DE W. Soemmerring pinx.

Lithog v. F.C. Vogel.

Digitized by Google

Digitized by Google

TAB. II.

Fig. 5.

Fig. 6. a.

Fig. 6. b.

Fig. 7.

Fig. 8. a.

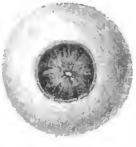

Fig. 8. b.

Dr. W. Sommerring. pinx.

Litheg. v. F. C. Vogel.

Digitized by Google

Digitized by Google

TAB. III.

Fig. 1.

Fig. 2.

Fig. 5.

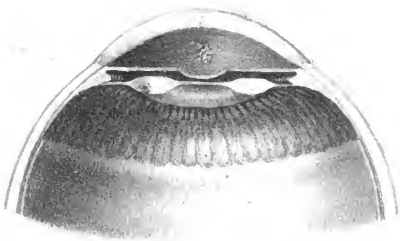

Fig. 6.

Fig. 3.

Fig. 4.

Vr. W. Soemmerring pinx.

Lithog. v. F. C. Vogel Frankf.

Digitized by Google

Digitized by Google

Digitized by Google

Österreichische Nationalbibliothek

Digitized by Google